

Dacriocistitis crónica

Pere Raurich Florensa

Departamento de Oftalmología. Clínica Raurich. Mataró (Barcelona).

FICHA DEL PACIENTE

Sexo: mujer.

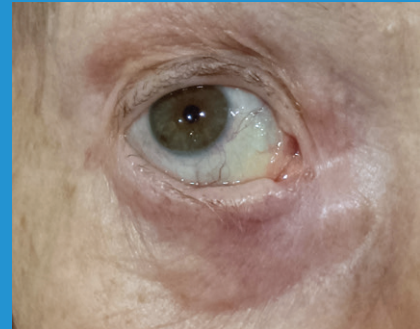
Edad: 94 años.

Fecha de la primera consulta: 11 de julio de 2023.

Motivo de consulta: dolor y secreción mucosa del ojo derecho.

Síntomas: secreción mucopurulenta, con inflamación a nivel del saco lagrimal, y con reflujo mucoso a la expresión.

Antecedentes: dacriocistitis crónica con recidivas agudas.



Dacriocistitis aguda.

RESUMEN

En los pacientes de edad muy avanzada, o con patología asociada muy grave, en tratamiento con antiagregantes o anticoagulantes, o por negativa del paciente a ser intervenido, después de resolver la fase aguda, se ha pautado tratamiento con aceite ozonizado en liposomas tres veces al día, consiguiendo menos recidivas: en algunos casos, hemos pasado de tres episodios de dacriocistitis al año a uno.

Descripción del caso

Paciente de edad avanzada, con patología de base asociada y dacriocistitis reagudizadas periódicas, que, con tratamiento preventivo con aceite ozonizado en liposomas, se mantiene sin infección activa.

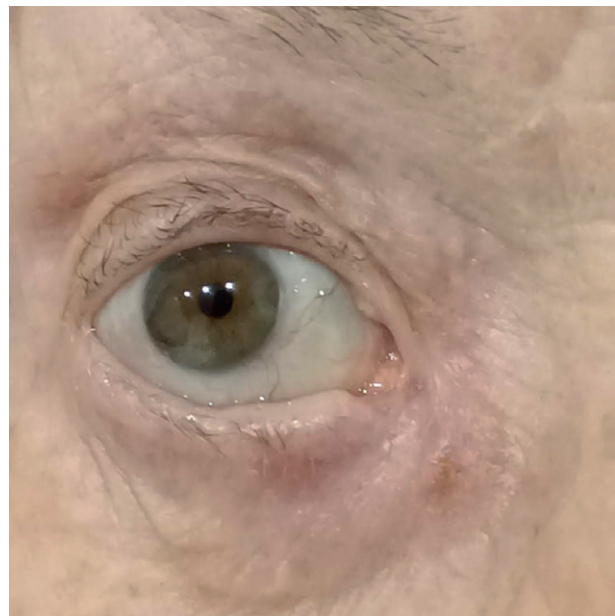Tratamientos

- Aceite ozonizado en liposomas: 1 gota cada 8 horas.

Revisión

Fecha de la revisión: 30 de noviembre de 2023.

Evolución: mejoría.



Dacriocistitis crónica.

Conclusiones

El tratamiento preventivo con aceite ozonizado en liposomas ha sido eficaz en la prevención de recidivas en dacriocistitis crónicas.

Bibliografía

- Fontoba-Poveda B, Baget-Bernaldiz M, Moll-Casamitjana D, Pineda Ortega L. Dacriocistitis aguda y crónica. Diagnóstico y tratamiento. FMC. 2022;29(7):358-63.