

Remisión de chalación en el margen palpebral con aceite ozonizado en liposomas

Amélia Maria De Carvalho Mendes Castanheira

Servicio de Oftalmología. Hospital Parc Taulí. Sabadell (Barcelona).

FICHA DEL PACIENTE

Sexo: mujer.

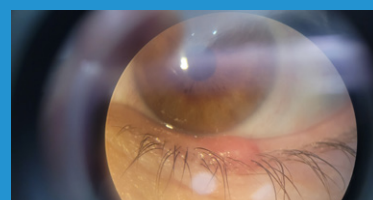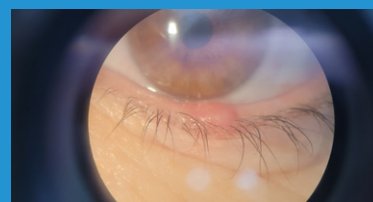Edad: 49 años.

Fecha de la primera consulta: 17 de noviembre de 2023.

Motivo de consulta: acude por un chalación de más de un mes de evolución, que no había remitido con pomada antibiótica.

Síntomas: chalación en el margen palpebral en el tercio medio del párpado inferior del ojo izquierdo. Resto del polo anterior dentro de lo normal.

Antecedentes: usuaria de lentes de contacto. Queratitis por lentes de contacto en agosto de 2023. Hipermetropía alta.



Chalación en el párpado inferior del ojo izquierdo.

RESUMEN

Paciente que presenta una rápida remisión de un chalación en el margen palpebral de más de un mes de evolución con tratamiento con aceite ozonizado en liposomas tópico. Es un tratamiento que tener en cuenta en caso de chalación con esta localización, donde la intervención quirúrgica es más difícil de realizar y tiene menor tasa de éxito.

Descripción del caso

Paciente con un chalación localizado en el margen palpebral, resistente al tratamiento con antibioticoterapia tópica y de más de un mes de evolución.

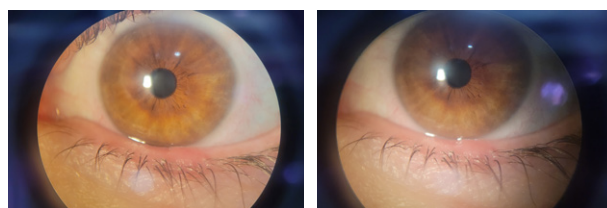
Tratamientos

- Aceite ozonizado en liposomas en colirio: 1 gota cada 12 h durante 1 mes.
- Calor local: aplicar 2 veces al día.

Revisión

Fecha de la revisión: 15 de diciembre de 2023.

Evolución: mejoría.



Margen palpebral del párpado inferior del ojo izquierdo.

Conclusiones

El colirio de aceite ozonizado en liposomas es un tratamiento eficaz en casos de chalaciones localizadas en el margen palpebral, con rápida respuesta y buena tolerancia y satisfacción.

Bibliografía

- Benítez-Del-Castillo JM. Liposomal ozonated oil effectiveness in the signs and symptoms of blepharitis in usual clinical practice. *Eur J Ophthalmol* [Internet]. 2023; Disponible en: <http://dx.doi.org/10.1177/11206721231207116>