

Conjuntivitis vírica bilateral

Valia Monforte Gómez

Servicio de Oftalmología. Hospital General de Valencia.

FICHA DEL PACIENTE

Sexo: varón.

Edad: 30 años.

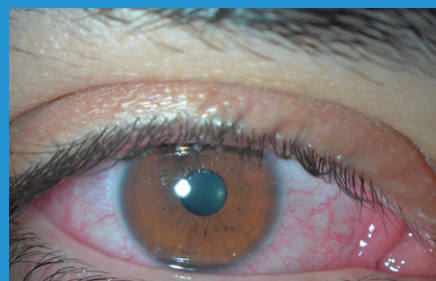
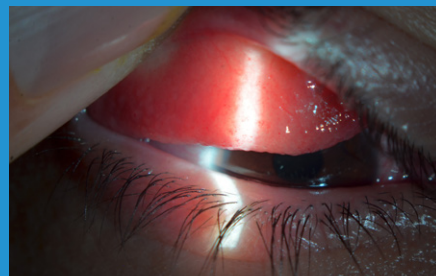
Fecha de la primera consulta: 3 de julio de 2023.

Motivo de consulta: ojos rojos no dolorosos de tres días de evolución.

Síntomas: refiere en ambos ojos sensación de cuerpo extraño con secreciones acuosas de predominio matutino y ojos rojos no dolorosos.

Antecedentes: no refiere antecedentes de interés.

Reacción folicular y petequias en la conjuntiva tarsal superior (arriba).
Hiperemia conjuntival (abajo).



RESUMEN

Nos encontramos ante un varón joven, sin antecedentes oftalmológicos, con clínica de tres días sugestiva de conjuntivitis vírica bilateral y sin signos de complicación en la exploración.

Descripción del caso

Se presenta el caso de un varón joven, sin antecedentes oftalmológicos de interés, que consulta por clínica de tres días de evolución, compatible con conjuntivitis aguda vírica bilateral, sin signos de complicación asociados.

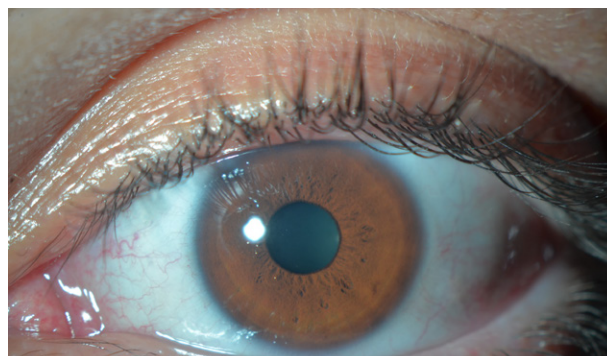Tratamientos

- Aceite ozonizado en liposomas en solución oftálmica: 3 veces al día durante 10 días.
- Lágrima artificial: 5 veces al día mientras presente molestias.
- Lavados con suero fisiológico frío: 2 veces al día mientras presente secreciones asociadas.

Revisión

Fecha de la revisión: 17 de julio de 2023.

Evolución: alta médica.



Revisión a los 15 días con resolución del cuadro.

Conclusiones

En el tratamiento de la conjuntivitis vírica leve, se considera una buena opción el tratamiento con aceite ozonizado en liposomas, lágrima artificial y lavados con suero fisiológico frío.

Bibliografía

- Cronau H, Kankanala RR, Mauger T. Diagnosis and management of red eye in primary care. *Am Fam Physician*. 2010;81(2):137-44.
- Keen M, Thompson M. Treatment of acute conjunctivitis in the United States and evidence of antibiotic overuse: isolated issue or a systematic problem? *Ophthalmology*. 2017;124(8):1096-8.