

Conjuntivitis vírica en un paciente inmunodeprimido

José Carlos Abt Torres

Servicio de Oftalmología. Hospital de la Santa Creu i Sant Pau. Barcelona.

FICHA DEL PACIENTE

Sexo: varón.

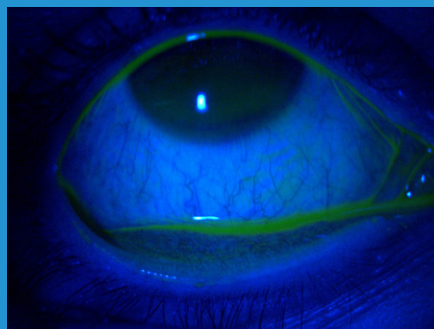
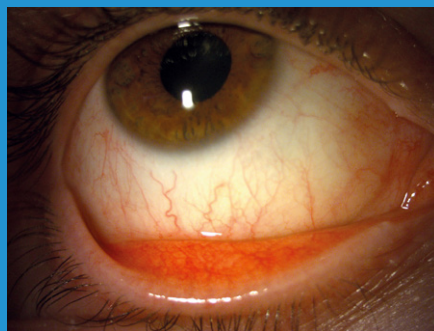
Edad: 37 años.

Fecha de la primera consulta: 6 de junio de 2023.

Motivo de consulta: ojo derecho rojo y lagañas unilaterales.

Síntomas: molestias de la superficie ocular, se le engancha al abrir el ojo durante la mañana, leve fotofobia unilateral.

Antecedentes: trasplantado renal por antecedente de síndrome urémico hemolítico, tratado con inmunosupresores.



Hiperemia tarsal (arriba). Fluotest negativo (abajo).

RESUMEN

Ante un ojo rojo unilateral en un paciente joven, con antecedente de inmunodepresión, hay que pensar en entidades frecuentes como la conjuntivitis vírica, pero también descartar otras causas como cuerpos extraños tarsales (con Fluotest negativo y examen físico completo, descartamos este diagnóstico) y conjuntivitis por *Chlamydia* (reacción en cadena de la polimerasa [PCR] de control negativa).

Descripción del caso

Paciente varón de 37 años con ojo derecho rojo, lagañas, molestias de la superficie ocular y leve fotofobia de un día de evolución. Se realiza examen oftalmológico en lámpara de hendidura y se toman muestras de frotis separadas de PCR para *Chlamydia* y gonorrea de ambos ojos.

Pruebas diagnósticas

Segmento anterior con hiperemia tarsal con folículos + y papilas + presentes, córnea transparente, Fluotest negativo, no se evidencian

cuerpos extraños ni reacción en la cámara anterior; resto del examen no contribuyente.

Otras pruebas diagnósticas

Toma de muestra de frotis de conjuntiva del ojo derecho e izquierdo para PCR de *Chlamydia* y gonorrea: negativo para ambas muestras.

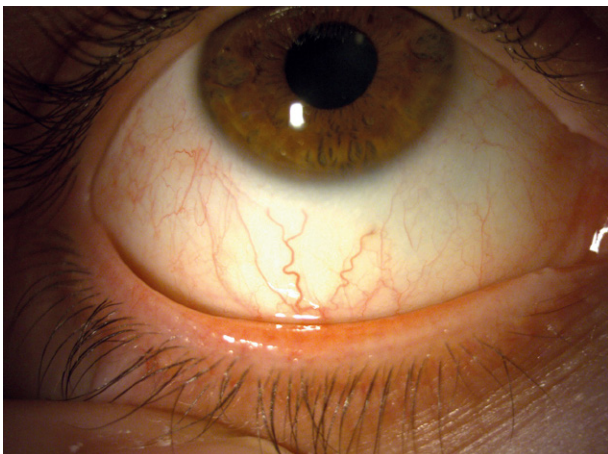
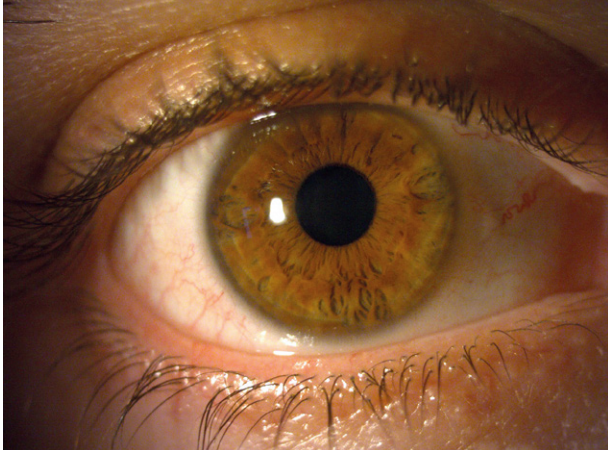
Tratamientos

- Aceite ozonizado en liposomas: 1 gota cada 6 horas.
- Aquoral Forte®: 1 gota 5 veces al día.

Revisión

Fecha de la revisión: 12 de junio de 2023.

Evolución: mejoría.



Mejoría de la sintomatología.

Conclusiones

Es importante descartar causas secundarias ante la sospecha de conjuntivitis unilateral en un paciente joven. El tratamiento con antiséptico (aceite ozonizado en liposomas) y lágrima artificial es útil en la conjuntivitis vírica.

Bibliografía

- Pérez-Santonja JJ, Güell JL, Gris O, Vázquez Dorrego XM, Pellicer E, Benítez-Del-Castillo JM. Liposomal ozonated oil in ocular infections: a review of preclinical and clinical studies, focusing on its antiseptic and regenerative properties. Clin Ophthalmol. 2022;16:1953-62.