Ozonest® en el tratamiento de la blefaritis asociada a orzuelos

Nieves Alonso Formento
Hospital Universitario Ramon y Cajal. Madrid.
HM Torrelodones (Madrid).

FICHA DEL PACIENTE

Sexo: mujer. *Edad:* 57 años.

Fecha de la primera consulta: 28 de febrero de 2022.

Motivo de consulta: eccema palpebral inferior en el ojo derecho con zona enrojecida y dolorosa localizada.

Síntomas: acude con hiperemia palpebral inferior, eccema y orzuelo localizado en el tercio interno a nivel de la conjuntiva tarsal inferior de un mes de evolución.

Antecedentes: diagnosticada de blefaritis en otras ocasiones, sin antecedentes de orzuelos.

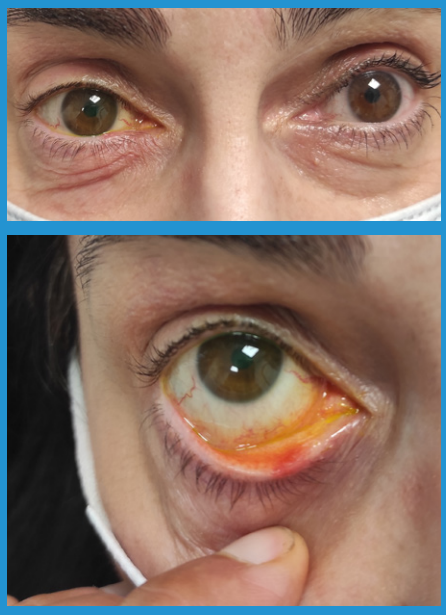

Paciente con hiperemia, eccema e inflamación palpebral inferior (arriba). Orzuelo interno en la conjuntiva tarsal inferior (abajo).

RESUMEN

Se presenta el caso clínico de una paciente con blefaritis, ojo seco y orzuelo asociado de un mes de evolución, que no mejoraba a pesar del tratamiento con higiene palpebral y lágrimas artificiales.

Descripción del caso

Presentaba eccema palpebral con hiperemia palpebral y del borde libre. En el tercio interno, asociaba un orzuelo interno doloroso a la palpación. Se retiró el tratamiento previo y se instauró el tratamiento con Ozonest® en toallitas 2 veces/día y colirio de Ozonest® 4 veces/día.

Tratamientos

- Ozonest® en toallitas cada 12 horas.
- Colirio de Ozonest® en dosis de 1 gota 4 veces al día.

Revisión

Fecha de la revisión: 8 de marzo de 2022.

Evolución: mejoría.

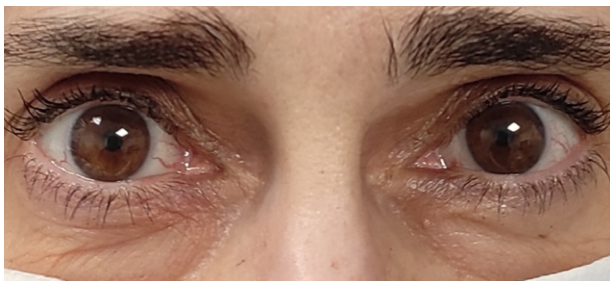

Desaparición del eccema y de la hiperemia palpebral.

© Editorial Glosa, S.L. Autorizado el uso en el ámbito académico o docente según lo previsto por la Ley de Propiedad Intelectual.

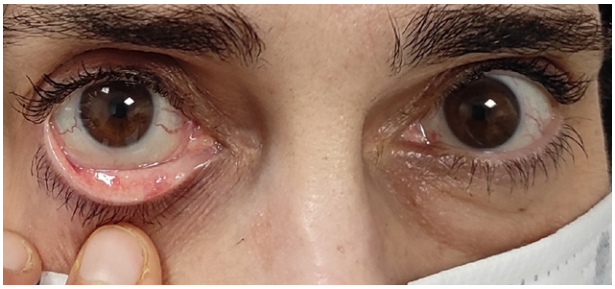

Resolución del orzuelo.

Conclusiones

El uso de Ozonest® en colirio asociado a toallitas es útil en el tratamiento de la blefaritis con orzuelos, lo que permite prescindir del uso de antibióticos y corticoides y evitar resistencias y reacciones adversas medicamentosas.

Bibliografía

— Basile AA, Cendali M, Mandelli G, Fioretto G. Anti-inflammatory effect of an eye drops solution based on liposomal ozonated oil in different corneal and anterior segment human diseases. Ozone Ther. 2019;4(2):8377.

© Editorial Glosa, S.L. Autorizado el uso en el ámbito académico o docente según lo previsto por la Ley de Propiedad Intelectual.